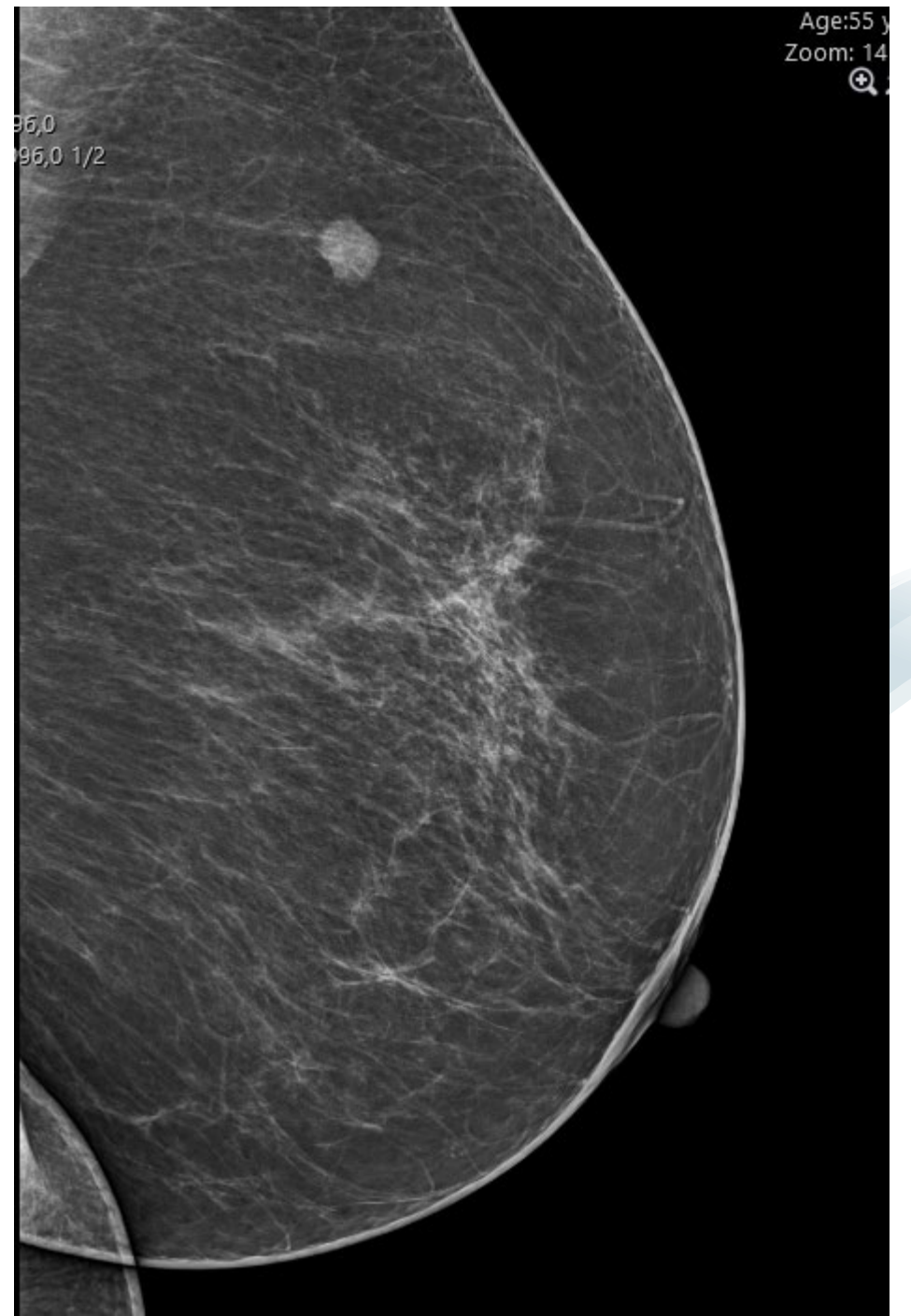
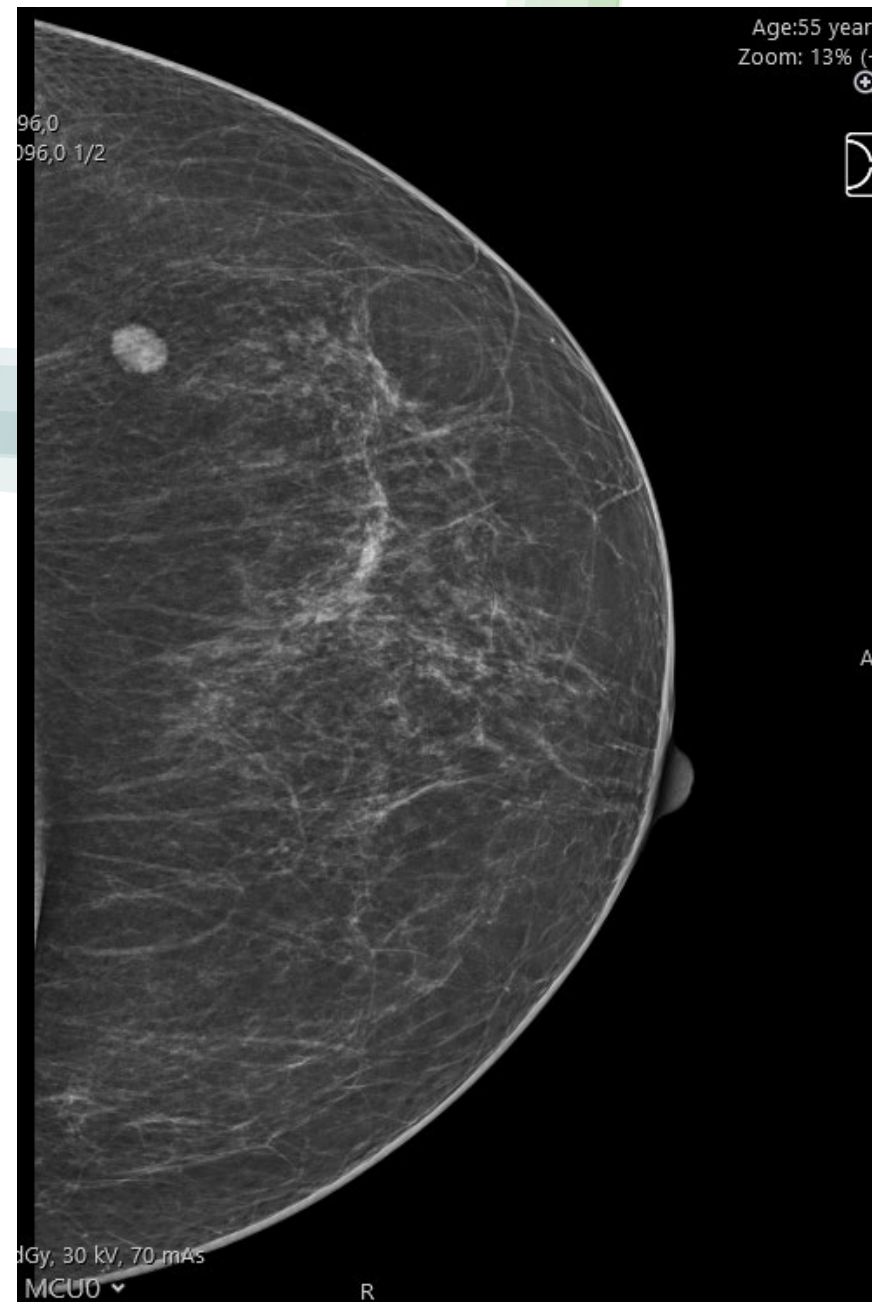
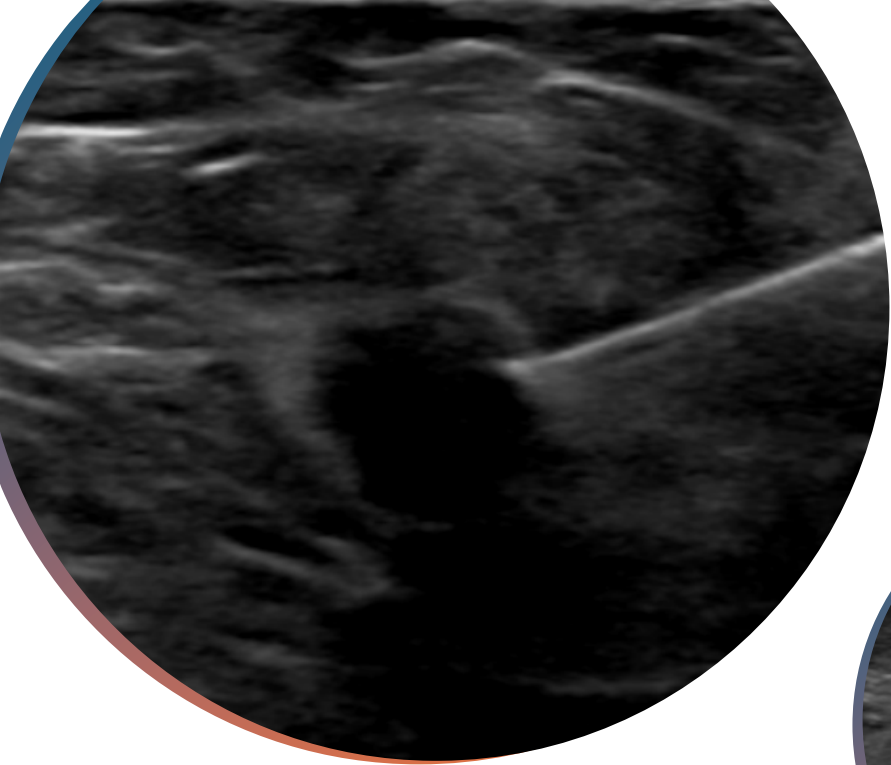


Περιστατικό Νο 4 core needle biopsy

Γυναίκα 55 ετών
Πρώτος Προληπτικός έλεγχος ACR B

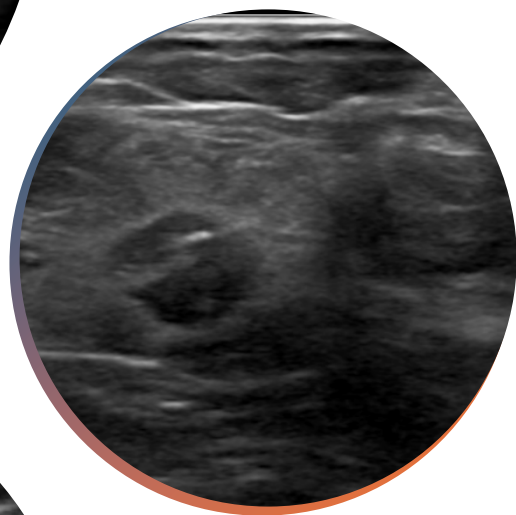




+

Συμπέρασμα:

Διηθητικό καρκίνωμα των πόρων του μαστικού αδένου χωρίς ειδικούς χαρακτήρες / καρκίνωμα του μαστικού αδένου μη ειδικού τύπου (NST) grade 3 κατά Elston & Ellis στο παρόν υλικό.



○

